

牛傳染性鼻氣管炎螢光抗體診斷法之研究

詹益波 鍾明華 蔡紹前 陳守仕

(臺灣省家畜衛生試驗所)

緒 言

牛傳染性鼻氣管炎(Infectious Bovine Rhinotracheitis, 以下簡稱 IBR)係一種Herpes virus所引起之牛急性接觸性傳染病,除呈現鼻氣管炎、咳嗽、化膿性鼻漏、呼吸困難等呼吸器症狀以外,並發生傳染性膿疱性陰炎(Infectious Pustular vulvovaginitis),使患牛發稽留高熱,故肉牛之發育受阻,肉質降低;乳牛之泌乳停止,懷孕母牛發生流產並導致不孕。抵抗力較弱之小牛常因此死亡(Ewald Otte 1963, ¹; Snowdon 1964 ¹³)。因此在養牛經濟上之損失頗鉅。

世界糧農組織派駐臺灣協助山坡地開發計畫之牛病專家 Ewald Otte⁽¹⁾曾報告在臨床上發現臺灣牛羣中有類似本病之存在。Gratzek 等⁽²⁾曾使用牛睪丸細胞培養本病毒,以螢光抗體追蹤病毒在細胞內增殖情形結果,發現螢光抗原在接種後90分鐘即出現於細胞核膜,以後逐漸傳播至細胞質,並認為可應用於 IBR 之早期診斷。Peter 等⁽¹¹⁾曾自實驗感染及自然感染多數牛隻之鼻汁中分離到病毒,並將螢光抗體迅速診斷技術應用於田間之 IBR 及傳染性膿疱性陰炎發生病例獲得成功。Simizu 等⁽¹⁵⁾亦報告將感染牛之鼻汁接種於牛腎細胞後以螢光抗體染色鏡檢時,在細胞核膜之周圍顯示有明顯之螢光抗原,而且感染本病而流產之牛胎兒肺及胸腺組織中亦可看見有特異性螢光抗原之存在。

值此臺灣養牛事業日趨發展之際,勢須開發本病之診斷技術以應目前之需要,故乃研製 IBR 螢光標示抗體,究明感染本病牛隻在鼻汁及眼瞼中排泄病毒之時日以及牛體內病毒之分佈情形,提供為本病螢光抗體診斷上及防治上之依據,茲將所得試驗成績報告如下,敬請各先進賜予指正。

試驗材料及方法

毒株:牛傳染性鼻氣管炎病毒 (IBR virus) 係筆者 60年赴日研修時分讓自日本農林省家畜衛生試驗場,分讓時已通過 BK15 代。病毒力價為 $10^{6.5} \sim 10^{7.5}$ TCID₅₀/ml。

牛隻:未餵初乳 1 週齡乳公牛。

山羊:體重 30kg 左右,經採血檢查無 IBR 抗體之臺灣在來種黑色山羊。

家兔:體重 1.8~2.5 kg,經採血檢查無 IBR 抗體之白色家兔。

ESK 株化細胞:Embryonic Swine Kidney established cell 係分讓自日本農林省家畜衛生試驗場。IBR 病毒可增殖於本細胞並發生 CPE。Growth medium 使用加有 10% Fetal calf serum (GIBCO), 10% Tryptose Phosphate broth 及 0.22% Sodium bicarbonate 之 Eagle's minimum essential medium。Maintenance medium 則以 5.5% Bovine albumin fraction V solution 加入 2%, 代替 Fetal calf serum。

HeLa 株化細胞:由臺大醫學院細菌學科分讓, Growth medium 與 Maintenance medium 與 ESK 株化細胞相同。

螢光顯微鏡:Nikon 牌顯微鏡, Fuji ASA 100 彩色軟片。

特殊藥品:

螢光色素 Fluorescein isothiocyanate (FITC): BBL, USA.

(2)

Sephadex : G-25 Coarse, Pharmacia Uppsala Sweden DEAE : Cellulose Ion Exchanger, Serva, Germany.

高度免疫血清之製作 :

山羊 : 每隔 1 週靜脈注射 5ml 之 IBR 病毒液 (Virus titer : $10^{6.5}$ TCID₅₀/ml) , 第 3 週起同時肌肉注射 10ml 之 IBR 病毒與 Adjuvant (Aluminum hydroxide-gel) 等量混合液, 共 7 次。

家兔 : 每隔 5 天靜脈注射 2ml 之 IBR 病毒液, 並每隔 1 週肌肉注射 5ml 之 IBR 病毒與 Adjuvant 等量混合液共 6 週。

上述免疫山羊及家兔均於最後注射後 10 天全放血, 分離血清, 分裝後凍結保存供試。

螢光標示抗體之製作 :

上述高度免疫血清以 PBS 等量稀釋後, 外部以冰塊冷卻, 點滴加入等量之飽和硫酸銨溶液, 攪拌 1 小時後, 置冰箱 1 夜, 翌日在 4°C 下經 9,000 rpm 10 分鐘遠心分離除去上清, 以原量之再蒸溜水溶解, 再加飽和硫酸銨遠心分離, 反覆操作三次, 以 PBS 在冰箱內屢換外液透析, 至除去硫酸銨為止。然後使用 Hand protein refractometer (Erma, Japan) 測定蛋白質含量, 以 0.01 M PH 7.2 之 PBS 配成 1% 之溶液。將蛋白質總量 1% 之 FITC 溶解於蛋白溶液 1% 量之 0.5 M PH 9.0 Carbonate-Bicarbonate 液, 攪拌點滴加入於蛋白液中, 使 FITC 與 γ -globulin 結合, 通過 Sephadex column 除去未結色素, 在 0.005 M PH 7.0 PBS 液中透析一天, 再經過 DEAE column 除去非特异性螢光物質, 並測定其染色力價。

直接塗抹—螢光抗體法 :

以滅菌棉棒用力擦拭鼻粘膜或眼結膜做成塗抹片, 然後將棉棒浸入加有 Penicillin 300u/ml 及 Streptomycin 300 γ /ml 之 Eagle's medium 中, 供為組織培養—螢光抗體檢查之用。做成之塗抹片, 以無水丙酮在室溫中固定 10 分鐘俟乾燥後滴下螢光標示抗體, 在 Moist chamber 中置 37°C 染色 30 分鐘, 以 0.01 M PH 7.2 PBS 洗滌 20 分鐘 (換液 4 次), 使用 50% Glycerin buffer sol. 封蓋, 以螢光顯微鏡鏡檢。

組織培養—螢光抗體法 :

將 ESK 或 HeLa cell 培養於放有 cover-slip 之小燒皿中, 俟形成 monolayer 後接種鼻汁, 眼淚液或臟器、淋巴腺 10 倍乳劑 0.2 ml, 置 37°C 3 小時, 吸着後取出以 PBS 洗滌 3 次, 加入 Maintenance medium 培養 24~48 小時取出, 以 PBS 洗滌 20 分鐘 (換液 4 次) 吹乾, 使用無水丙酮固定 10 分鐘, 以下與直接塗抹—螢光抗體法相同。

試 驗 結 果

1. 螢光標示抗體之研製

照前述頻回免疫方法免疫山羊及家兔結果, 分別獲得中和抗體價 1:640 (山羊) 及 1:1280 (家兔) 之 IBR 高度免疫血清。

Table 1. Results of prepared fluorescent antibody and stain titer.

Fraction	Collected FAb (ml)	Stain titer	Non-specific	
			BT or BK	ESK or HeLa
1	40	16x	+	-
2	35	16x	+	-
3	30	8x	+	-

FAb : Fluorescent antibody.

BT : Bovine testis cell culture.

BK : Bovine kidney cell culture.

ESK : Embryonic swine kidney established cell culture.

將家兔高度免疫血清 50ml 經硫酸銨之鹽析分劃，標附螢光色素，通過 Sephadex column 除去未結合之螢光色素，再經 DEAE cellulose column 除去非特异性之螢光物質，分三段收集標示抗體液，其收集量，染色力價及非特异性檢查結果如 Table 1 所示，第 1 段及第 2 段之染色力價均達 $\times 16$ ，第三段亦有 $\times 8$ 。因免疫用抗原係使用牛睪丸或牛腎細胞培養病毒液，故以牛睪丸或牛腎培養細胞實施非特异性檢查時均顯示有非特异性螢光，但改以 ESK 或 HeLa cell 實施時，非特异性螢光即減少甚多。

2. 實驗感染犢牛之臨床症狀

購入未餵初乳 1 週齡之乳公牛，靜脈接種含有 $10^{6.5}$ TCID₅₀/ml 之 IBR 病毒液 3ml，每日量體溫朝夕各 1 次，並觀察其臨床症狀結果，如 Fig. 1 所示，接種後 36 小時體溫即上升至 40°C ，呈顯稽留熱達 5 天之久，第 7 天後略呈弛張熱至 11 天始恢復常溫。在發熱極期之 3, 4 天內發現有精神萎靡、食慾減退等症狀，自第 4 天起開始流鼻汁，自第 8 天起有輕度之咳嗽，直至屠殺之第 13 天仍有流鼻汁及咳嗽之症狀。

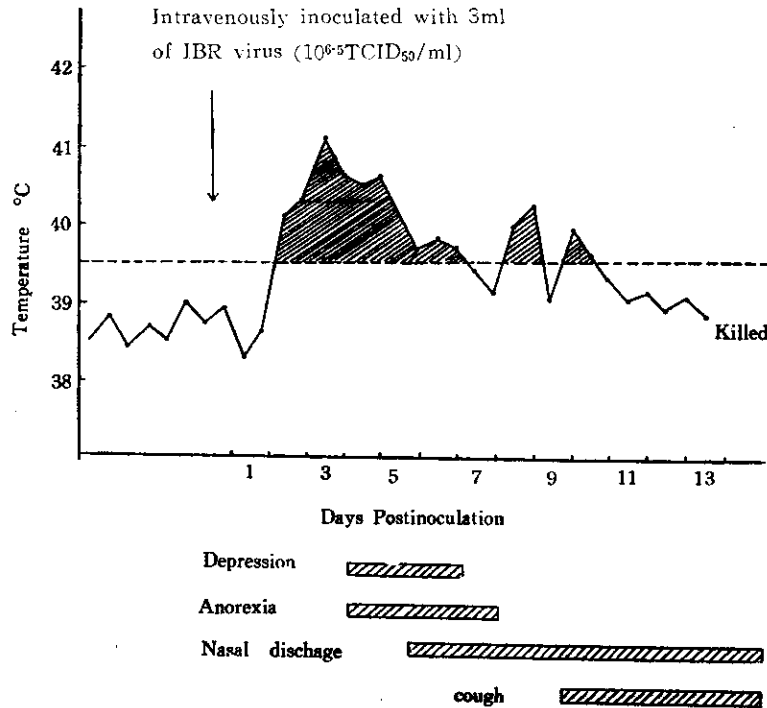


Fig.I. Clinical signs of experimentally infected IBR calf.

3. 實驗感染犢牛在鼻汁及眼臍中排泄病毒之情形

將上述實驗感染犢牛於接種病毒後隔日以滅菌棉棒採取鼻汁及眼臍，使用研製所得 IBR 螢光標示抗體，以直接塗抹法及組織培養法檢驗鼻汁及眼臍中排泄病毒情形結果，如 Table 2 所示鼻汁中自接種後第 4 天至第 10 天均見有病毒抗原，排泄病毒達 7 天之久。但眼臍中却始終未能檢出病毒抗原。比較直接塗抹法與組織培養法結果，因直接塗抹法常夾雜非特异性螢光及自發螢光而不易判斷，表 2 中接種病毒後第 6 天之鼻汁以組織培養法檢驗結果雖檢出病毒抗原，但直接塗抹法即因判定困難而未能檢出病毒抗原。

(4)

Table 2. Results of virus detection from ocular and nasal discharge of experimentally infected IBR calf.

Sample	Method	Days Postinoculation					
		2	4	6	8	10	12
Ocular swab	FASMT	-	-	-	-	-	-
	FACCT	-	-	-	-	-	-
Nasal swab	FASMT	-	+	-	+	+	-
	FACCT	-	+	+	+	+	-

FASMT : Fluorescent antibody smear technique.

FACCT : Fluorescent antibody cell culture technique.

4. 實驗感染犢牛體內之病毒分佈

上述實驗感染犢牛於接種病毒後第13天放血致死，採取鼻、頰粘膜、喉頭、氣管、扁桃腺、各臟器及各部淋巴腺，以組織培養—螢光抗體法檢驗病毒抗原在牛體內之病毒分佈結果，在氣管、扁

Table 3. Distribution of viral antigen in tissue of IBRV inoculated calf at 13th day postinoculation.

System	Respiratory tract	Lymphatic tissues	Other tissues
Specimens	Lung Bronchus Trachea Larynx Buccal mucosa Nasal mucosa	Tonsil Retropharyngeal lym. Submaxillar lym. Bronchial lym. Medastinal lym. Mesenteric lym. Lym. of kidney Prescapular lym. Popliteal lym. Iliac lym. Spleen	Conjunctiva Liver Kidney Pancreas Parotid gland Testicle
Results	- - ※(-) + - -	+ - + - - + + + - -	- - - - - -

lym : lymph node.

※Toxic to ESK cell culture.

扁桃腺、下顎淋巴腺、肩前淋巴腺、腸系膜淋巴腺及腎門淋巴腺，檢出病毒抗原，其餘各實質臟器及各部淋巴腺均未能證明病毒抗原。(Table 3 & Fig. 2~3)

討 論

本試驗研製所得螢光標示抗體，因以牛睪丸或牛腎細胞培養病毒液為免疫抗原，致使牛睪丸或牛腎細胞亦發生螢光，雖然改用 ESK 或 HeLa cell 後非特异性螢光即減少甚多，但因牛睪丸及牛腎細胞為牛病病毒之最佳分離培養細胞，將來如遭遇必須使用牛睪丸或牛腎細胞始可增殖之病毒，即應

考慮將免疫用抗原以超高速遠心分離器等予以精製或使用牛隻製作高度免疫血清，以避免非特异性螢光之產生。



Fig. 2. IBR fluorescent viral antigen in HeLa cell culture, 36 hrs. after inoculation with tonsil emulsion. x200.




Fig. 3. Viral antigen in HeLa cell culture, 24 hrs. after inoculation, there was fluorescence in the cytoplasm and nucleus, respectively. x600.

比較直接塗抹—螢光抗體法與組織培養—螢光抗體法之優劣結果，雖然直接塗抹法操作簡便且在 3~4 小時之短時間內即可獲得檢驗結果，但由於時常混雜有非特异性螢光及自發螢光 (Autofluorescence) 而不易判斷為其缺點。檢驗目的抗原為細菌或原蟲等具有特殊形態者，因易與非特异性螢光識別，則另當別論。組織培養法在時間上雖稍遲，但因係使用單層細胞，由於細胞之形態易與非特异性螢光區別，故特异性極高，結果之判斷較正確。實際應用於疑似病例之診斷時似可先實施直接塗抹法，如判定困難或陰性時再實施組織培養法，以求診斷之精確。

York 等⁽¹⁷⁾及 Simizu 等⁽¹⁵⁾曾由自然感染病例分別以鼻洗滌液及鼻汁使用牛腎細胞分離到 IBR 病毒。Mckercher 等⁽⁹⁾ Snowdon⁽¹⁴⁾及 Peter 等⁽¹¹⁾則分別由實驗感染病例之鼻汁、或眼房水、陸粘液，收回 IBR 病毒。在本試驗中雖未能在眼瞼中證明病毒抗原之存在，但在鼻汁中則自接種病毒後第 4 天至第 10 天均見有病毒抗原存在達 7 天之久，可見鼻汁為螢光抗體診斷法之最佳材料。由於鼻汁採取容易，故螢光抗體迅速診斷法已毫無疑問可應用於本病之田間發生病例，且有利於本病之防治與控制。

結 言

值此臺灣養牛事業日趨發展之際，為期迅速診斷牛傳染性鼻氣管炎，以便採取有效防治措施，及時控制本病之擴大蔓延，乃以 1,280 倍中和抗體價之家兔 IBR 高度免疫血清研製螢光抗體，結果獲

得具有16倍染色力價且特異性甚高之螢光抗體。

購入未餵初乳之1週齡乳公牛1頭，靜脈注射本病病毒 3ml ($10^{6.5}$ TCID₅₀/ml) 後，實驗感染犢牛呈顯稽留熱，精神萎靡，食慾減退，流鼻汁及咳嗽等臨床症狀，並於接種病毒後第4天至第10天自鼻汁排泄病毒。接種病毒後第13天殺死時，病毒分佈於扁桃腺，下顎淋巴腺，肩前淋巴腺，腸系膜淋巴腺，腎門淋巴腺及氣管，其餘各實質臟器及淋巴腺均未能證明病毒抗原。

比較直接塗抹—螢光抗體法與組織培養—螢光抗體法之優劣結果，雖然直接塗抹法在時間上較迅速，但常因混雜有非特異性螢光及自發螢光而不易判斷。組織培養法在時效上雖稍遲，但至為清晰，結果之判斷較正確，實際應用於農牧場疑似病例之診斷時可先實施直接塗抹法，如判定困難或陰性時再實施組織培養法，以求診斷之精確性。

誌 謝

本研究之完成承蒙行政院國家科學委員會補助研究補助費，謹此致謝。

參 考 文 獻

1. Ewald Otte : Virus diseases of cattle in Taiwan. J. Taiw. Ass. Anim. Husb. & Vet. Med. No. 12, 1—22, 1968.
2. Gratzek, J. B., Jenkins, R. A., Peter, C. P. & Ramsey, F. K. : Isolation and characterization of a strain of infectious bovine rhinotracheitis virus associated with enteritis in cattle : Comparative developmental study by fluorescent antibody tracing and electron microscopy. Am. J. Vet. Res. 27, 1573—1582, 1966.
3. Jasty, V. & Chang P.W : Infectious bovine rhinotracheitis virus in bovine kidney cells : Sequence of viral production, cellular changes and localization of viral nucleic acid and protein. Am. J. Vet. Res. 30, 1325—1332, 1969.
4. Kawamura, A. : Fluorescent antibody techniques and their applications. University of Tokyo Press. 1969.
5. Kendrick, J. W. & Straub, O. C. : Infectious bovine rhinotracheitis—Infectious pustular vulvovaginitis virus infection in pregnant cows. Am. J. Vet. Res, 28, 1269—1282, 1967.
6. Kendrick, J. W. , Schneider, L. & Straub, O. C. : Placental reaction to the infectious bovine rhinotracheitis—Infectious pustular vulvovaginitis virus. Am. J. Vet. Res. 32, 1045—1051, 1971.
7. Markson, L.M. & Darbyshire, J. H. : The reactoin of calves to experimental infection with the Oxford strain of IBR virus. Br. Vet. J. 122, 522—529, 1966.
8. Marshall, J. D., Eveland, W. C. & Smith, C. W. : Superiority of fluorescein isothiocyanate for fluorescent antibody technic with a modification of its application. Proc. Soc. Exptl. Biol & Med. 98, 898—900, 1958.
9. Mckercher, D. G., Wada. E. M. & Straub, O. C. : Distribution and presistence of infectious rhinotracheitis virus in experimentally infected cattle. Am. J. Vet. Res. 24, 510—514, 1963.
10. Orsi, E. V. and Cabasso, V. J. : Infectious bovine rhinotracheitis. IV. Cytological changes in infected bovine kidney and HeLa cultures. Proc. Soc. Exptl. Biol. & Med. 98, 637—639, 1958.

11. Peter, C. P., Gratzek, J. B. & Ramsey, F.K. : Isolation and characterization of a strain of IBR virus associated with enteritis in cattle : Pathogenesis studies by fluorescent antibody tracing. *Am. J. Vet. Res.* 27, 1583—1590, 1966.
12. Reed, D. E., Bicknell, R. J., Larson, C. A., Knudtsin, W. U., Kirkbride, C. A. : IBR Virus induced abortion : Rapid diagnosis by fluorescent antibody technique. *Am. J. Vet. Res.*, 32, 1423—1426, 1971.
13. Snowdon, W. A. : Infectious bovine rhinotracheitis and Infectious pustular vulvovaginitis in Australian cattle. *Austral. Vet. J.* 40, 277—288, 1964.
14. Snowdon, W. A. : Infectious bovine rhinotracheitis and Infectious pustular vulvovaginitis virus : Reaction to infection and intermittent recovery of virus from experimentally Infected cattle. *Austral. Vet. J.* 41, 135—141, 1965.
15. Shimizu, Y., Nakano, K., Inui, S. and Murase, N. : Isolation of a strain of Infectious bovine rhinotracheitis virus from aborted fetuses. *Nat. Inst. Anim. Hlth Quart.* 12, 110—111, 1972.
16. Stevens, J. G. and Groman, N. B. : IBR virus replication, cytopathology, and plaque formation in the presence and absence of nucleic acid analogues. *J. Bacteriol.* 87, 446—453, 1963.
17. York, C.J., Schwarz, A. F. and Estela, L. A. : Isolation and identification of IBR virus in tissue culture. *Proc. Soc. Exptl. Biol. & Med.* 94, 740—744, 1957.

Studies on the Direct Fluorescent Antibody Techniques as a Diagnosis of Infectious Bovine Rhinotracheitis

I. P. CHAN M. H. JONG S. C. TSAI S. S. CHEN
(Taiwan Provincial Research Institute for Animal Health)

ENGLISH SUMMARY

Recently, the cattle industry is developing promptly in Taiwan. In order to prevent and control the dreadful disease, Infectious Bovine Rhinotracheitis (IBR), it is necessary to establish a rapid diagnostic method. The authors prepared a batch of specific conjugate (staining titer 16x), using rabbit hyperimmunized anti-IBR serum with neutralizing antibody level 1280x. An one-week-old calf without suckling colostrum was intravenously inoculated with 3 ml. of virulent IBR virus (titered $10^{6.5}$ TCID₅₀/ml.) . Clinical signs such as fever, depression, anorexia, sniveling and coughing were observed, viral antigen was detected from its nasal discharge from 4th day through 10th day postinoculation.

When it was sacrificed and inspected at 13th day postinoculation using fluorescent antibody (FA) technique, the viral antigen was found in tonsil, submaxillar lymph node, prescapular lymph node, mesenteric lymph node, lymph node of kidney and trachea. No viral antigen was found in the visceral organs and other lymph nodes,

Although the FA smear technique is a rapid method for diagnosis, it gets more non-specific staining and auto-fluorescence. In contrast, the FA cell culture technique takes longer time to get result, but shows much more specific staining. Practically, it is better to use both techniques in diagnosis.